



Während die Brust-CT einen bedeutenden Fortschritt in der Brustbildgebung darstellt, sind weitere Studien erforderlich, um ihre Wirksamkeit im Vergleich zu bestehenden Verfahren zu bestätigen.

Brust-CT

# Präzision und Komfort für eine bessere Diagnose

Die frühzeitige und genaue Erkennung von Brustkrebs ist von entscheidender Bedeutung. Trotz technologischer Fortschritte bestehen weiterhin erhebliche Herausforderungen, angefangen bei der Zufriedenheit der Patientinnen bis hin zur Effizienz der Bildgebung bei unterschiedlichen Brustdichten. Guido Gebhardt sprach mit Dr. Martin Wasser, einem erfahrenen Radiologen im Bereich Brustbildgebung am Radiologischen Institut des „Leiden University Medical Center (LUMC)“ in Holland, über die Herausforderungen und Möglichkeiten der Früherkennung von Brustkrebs.

### Was sind die Herausforderungen für die Früherkennung von Brustkrebs?

Die Früherkennung von Brustkrebs stellt eine der größten Herausforderungen dar und unterstreicht die Bedeutung regelmäßiger Screenings. Krebs frühzeitig zu erkennen, ist von entscheidender Bedeutung. Viele Frauen leiden unter Schmerzen, die durch die Brustkompression während des Verfahrens entstehen. Dieser Umstand hält viele davon ab, an Mammoscreeingprogrammen teilzunehmen.

Die Mammographie, die derzeit die Standardmethode im Screening darstellt, hat auch technische Einschränkungen. Gerade bei Frauen mit dichtem Brustgewebe kann die Mammographie Läsionen aufgrund von Strukturüberlagerungen übersehen und zu sogenannten „Intervallkrebskrankungen“ führen. Die wichtigsten Herausforderungen liegen darin, die Teilnahme am Screening zu fördern und die Technologie so zu optimieren, dass Krebserkrankungen frühzeitig erkannt werden.

### Welche Bildgebungsverfahren werden in der Routinediagnostik und im Mammographie-Screening eingesetzt?

In der klinischen Praxis sind Mammographie und Ultraschall die bevorzugten Methoden zur Darstellung der Brust. Im Rahmen des Screenings wird in der Regel die Mammographie eingesetzt. Wenn dabei eine Auffälligkeit festgestellt wird, führen wir normalerweise eine Ultraschalluntersuchung durch, die bei Bedarf eine Biopsie ermöglicht. Es bestehen jedoch Einschränkungen für die Mammographie, insbesondere bei Patientinnen mit dichtem Brustgewebe, bei denen

mit zusätzlichen Methoden wie der MRT oder der kontrastverstärkten Mammographie die Genauigkeit verbessert wird. Bei Patienten mit hohem Brustkrebsrisiko wird die Magnetresonanztomographie häufig als primäre oder ergänzende Methode eingesetzt. Die MRT kann Krebs hervorragend erkennen. Sie kann auch Tumore darstellen, die nicht invasiv sind sowie duktales Carcinoma in situ (DIS).

### Könnte die Brust-CT eine vielversprechende Ergänzung für die Mammadiagnostik sein?

Im Laufe der letzten Jahre hat sich die Brust-CT als alternative Untersuchungsmethode für die Brustbildgebung etabliert. Seit etwa drei Jahren haben wir am LUMC ein AB-CT nu:view Brust-CT zur Verfügung. Der Scanner hat einige Vorteile gegenüber der herkömmlichen Mammographie, Tomosynthese und MRT. Ein wesentliches Vorteil ist, dass er Frauen anspricht, die vorher aufgrund der durch Kompression der Brust hervorgerufenen Schmerzen auf das Screening verzichtet haben. Da die Brust-CT keine Kompression erfordert, nehmen viele Frauen, die früher das Screening ablehnten, nun teil. Dadurch entdecken wir größere beziehungsweise multifokale Tumore, die sonst vielleicht unentdeckt geblieben wären.

Die Brust-CT ermöglicht also eine schmerzfreie Untersuchung und erweitert den Kreis der gescreenten Frauen. Nach einer anfänglichen Aufklärungskampagne sprach sich das Verfahren unter den Patientinnen herum, die jetzt aktiv andere Frauen ermutigen, die Methode auszuprobieren.

### Welche unterschiedlichen Vorteile bieten Mammographie, MRT und Brust-CT?

Die Brust-CT kombiniert die Vorteile der Mammographie und der MRT miteinander. Wobei die Mammographie eine umfassende Übersicht mit medio-lateral-obliquen (MLO) und kranio-kaudalen (CC) Bildern bietet, was die Auswertung für Radiologen vereinfacht. Die zweidimensionale Natur der Mammographie und die eingeschränkte Fähigkeit, Tumoren in dichtem Brustgewebe zu erkennen, können ihre Effektivität beeinträchtigen.

Die MRT hingegen bietet detaillierte, dreidimensionale Bilder mit hoher Empfindlichkeit, insbesondere nach der



„Die Brust-CT vereint die Stärken der Mammographie und der Tomosynthese: Sie bietet eine 3D-Bildgebung ähnlich der MRT, liefert hochauflösende Bilder, die die Morphologie des Tumors klar darstellen, und kann Verkalkungen zeigen, die wichtige Hinweise für DCIS sind.“

**Dr. Martin Wasser,**  
Radiologe im Bereich Brustbildgebung am  
Radiologischen Institut des Leiden University  
Medical Center (LUMC), Holland



**Mit ihrer 3D-Bildgebung, ihrem patientenfreundlichen Design und der Fähigkeit, sowohl Tumore als auch Verkalkungen darzustellen, hat die Brust-CT das Potenzial, eine zentrale Rolle in diagnostischen Arbeitsabläufen zu spielen und könnte mit der Zeit zu einem wesentlichen Instrument in der Brustkrebsdiagnostik werden.**

Gabe von Kontrastmittel, welches bösartige Tumore hervorhebt. Der Nachteil ist, dass die MRT keine Verkalkungen zeigt, das Brust-CT diese jedoch exakt ohne Informationsverlust darstellt. Die Tomosynthese oder 3D-Mammographie ist eine pseudo-3D-Technologie, da ihre Einstrahlwinkel begrenzt sind. Bei Patienten mit dichtem Brustgewebe ist es möglich, dass weiterhin Tumore von überlagerndem Gewebe verdeckt werden. Die Brust-CT bietet dagegen echte 3D-Bildgebung, die diese Einschränkungen minimiert. Die Brust-CT vereint diese Stärken: Sie bietet eine 3D-Bildgebung ähnlich der MRT, liefert hochauflösende Bilder, die die Morphologie des Tumors klar darstellen, und kann Verkalkungen zeigen, die wichtige Hinweise für DCIS sind.

### » Gibt es bereits wissenschaftliche Studien, die auf eine Evidenz der Brust-CT erkennen lassen?

Obwohl die Brust-CT vielversprechend erscheint, sind umfangreiche, vergleichende Studien erforderlich, um ihre Wirksamkeit nachzuweisen. Bislang existieren nur wenige Studien, die die Brust-

CT direkt mit Mammographie oder MRT vergleichen. Um die klinische Bedeutung der Brust-CT zu validieren, sind strenge Multicenter-Studien erforderlich. Eine kürzlich durchgeführte Studie aus Erlangen, die im Juli 2024 veröffentlicht wurde, verglich die Brust-CT mit der Mammographie.

Die Brust-CT mit Kontrastmittel übertrifft in der Regel die Mammographie in allen Brustdichtekategorien. Ohne Kontrastmittel bleibt die Leistung jedoch bei dichtem Brustgewebe im Vergleich zur Mammographie weniger vorteilhaft. Die kontrastverstärkte Mammographie (CEM) weist eine ähnliche Leistung wie die MRT bei der Erkennung von Brustkrebs in dichtem Brustgewebe auf. Nach der intravenösen Verabreichung eines jodhaltigen Kontrastmittels hebt CEM kontrastverstärkte Tumoren hervor, bleibt jedoch eine 2D-Technik. Wie bei der nicht verstärkten Mammographie ist auch hier eine Kompression der Brust erforderlich, sogar für eine längere Dauer. Zudem ist die Strahlendosis bei CEM höher.

Die Brust-CT kann ebenfalls kontrastverstärkte Tumoren sichtbar machen, bietet jedoch den Vorteil einer 3D-Bildgebung

ohne Brustkompression, bei einer ähnlichen Strahlendosis wie die nicht verstärkte Mammographie.

Bislang wurde keine Vergleichsstudie zwischen CEM und Brust-CT durchgeführt. Derzeit nehmen wir am LUMC an einer multizentrischen Studie teil, die die Brust-CT mit der MRT vergleicht.

Die Brust-CT könnte zukünftig die CEM und MRT für viele Indikationen ersetzen, aber auch die 2D-Mammographie in diagnostischen Anwendungen.

### » Wie sieht Ihre Vision für den zukünftigen diagnostischen Ablauf und das Mammoscreeing aus?

In Zukunft erwarte ich einen effizienteren Arbeitsablauf, bei dem die Brust-CT schrittweise die Mammographie als diagnostisches Verfahren ersetzen könnte. Dennoch wird sie aufgrund des benötigten Kontrastmittels im Screening vor Herausforderungen stehen. Die Brust-CT könnte sich zur bevorzugten Methode für die kurative Diagnostik entwickeln, wenn sie sich als mindestens so effektiv erweist wie die Mammographie. Für das routinemäßige Screening wird jedoch die Mammographie bald aufgrund ihrer Kosteneffizienz voraussichtlich die erste Wahl bleiben.

Letztlich würde ein idealer Ablauf die Mammographie Primäruntersuchung umfassen, gefolgt von einer Brust-CT als diagnostischem Tool für Patientinnen mit unklaren Ergebnissen oder dichtem Brustgewebe. Dieser Ansatz könnte das Gleichgewicht zwischen Genauigkeit, Effizienz und Komfort für die Patientinnen optimieren.

## Dosisbetrachtung bei der Mammographie

Dosisvergleich der Mammographie - Techniken

	Klassische Mammographie	Digitale 2D Mammographie	Digitale 3D Mammographie	Brust CT AB-CT
Beschreibung				
Kompressionsdicke	46 mm	46 mm	46 mm	keine Kompression
Kompressionskraft	12 dN	12 dN	12 dN	keine Kompression
Projektionen	2 CC 2 MLO	2 CC 2 MLO	2 CC 2 MLO	1 rechts 1 links
Anzahl der Aufnahmen	4	4	4 3D (7,5° - 50°) incl. 4 2D Synthetisch	360° 360°
Überlagerung	ja	ja	ja ( aber winkel abhängig )	keine Überlagerung
Dosis/ Aufnahme [ mGy ]	3,5	2,4	2,4 * 1,3 = 3,12	5 5
Dosis Gesamt [ mGy ]	14	9,6	12,48	10
Dosisabhängigkeit	Dosisabhängigkeit von Kompressionskraft, Brustdicke und Parenchymdichte.			Dosisabhängigkeit nur von der Brustbeschaffenheit

Im Vergleich erfordern Mammographie und Brust-CT ungefähr die gleiche Dosis

### Jetzt haben wir uns intensiv mit der Technologie auseinandergesetzt. Bemerken die Patientinnen den Unterschied, den die Brust-CT ausmacht?

Einige Studien haben gezeigt, dass Patientinnen die Brust-Computertomographie hauptsächlich wegen der fehlenden Kompression gegenüber der Mammographie bevorzugen.

In unserer Vergleichsstudie zwischen MRT und Brust-CT zeigen vorläufige Ergebnisse ebenfalls, dass die meisten Frauen die Brust-CT bevorzugen, wobei sie die kürzere Dauer und das geringere Angstgefühl im Vergleich zur MRT anführen.

Obwohl die MRT ein sehr sensitives Verfahren ist, kann sie bei einigen Frauen aufgrund der langen Untersuchungsdauer und der Platzangst Unbehagen

hervorrufen. Die Brust-CT ist in etwa drei Minuten abgeschlossen und die Patientinnen müssen nicht in einem Tunnel liegen, was eine deutliche Verbesserung gegenüber der MRT darstellt.

### Was sind Ihrer Meinung nach die zentralen Vorzüge der Brust-CT-Technologie?

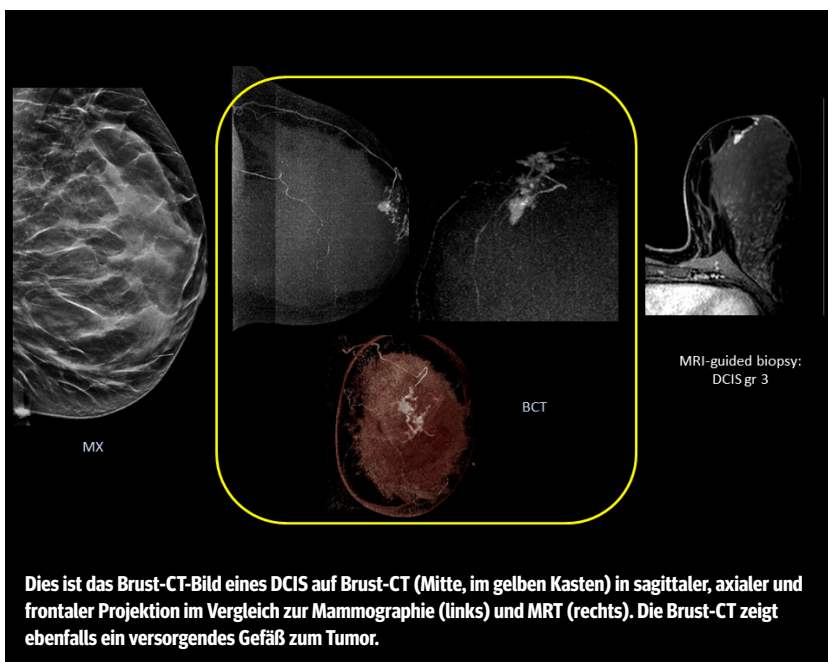
Die hochauflösenden Bilder und die umfangreichen Visualisierungsmöglichkeiten der Brust-CT machen sie zu einem wertvollen Diagnoseinstrument. Die Bilder sind gestochen scharf und klar. Der nu:view von AB-CT ermöglicht 3D-MIPs

sowie sagittale und axiale multiplanare Rekonstruktionen und kann Tumore, Verkalkungen und sogar Blutgefäße anzeigen, die den Tumor versorgen. Diese detailreichen Bilder bieten eine echte 3D-Ansicht der Brust und ermöglichen Radiologen, die Untersuchung aus jedem Blickwinkel zu betrachten. Aufgrund der Bildqualität und der diagnostischen Genauigkeit wird sich überlagernde Strukturen nicht übersehen.

### Welche zukünftigen Entwicklungen sehen Sie in der klinischen Integration der Brust-CT?

Mit Blick auf die Zukunft sollten Biopsiemöglichkeiten für die Brust-CT angeboten werden, um eine vollständige Diagnostikplattform zu schaffen. Eine Biopsieoption ist essenziell, und die Möglichkeit, sie innerhalb derselben Brust-CT-Sitzung durchzuführen, würde die Diagnose und Behandlungsplanung erleichtern. Brust-CT-Bilder sollten außerdem so rekonstruiert werden können, dass sie den Ansichten der Mammographie entsprechen. Das würde Radiologen eine vertraute Perspektive bieten und die Vergleichbarkeit verbessern. ■

Guido Gebhardt



Dies ist das Brust-CT-Bild eines DCIS auf Brust-CT (Mitte, im gelben Kasten) in sagittaler, axialer und frontaler Projektion im Vergleich zur Mammographie (links) und MRT (rechts). Die Brust-CT zeigt ebenfalls ein versorgendes Gefäß zum Tumor.

[www.universiteitleiden.nl/en/medicine-lumc](http://www.universiteitleiden.nl/en/medicine-lumc)

ab-ct.de

